Λευκές κηλίδες σχετιζόμενες με ακίνητους ορθοδοντικούς μηχανισμούς. Διάγνωση, πρόληψη και διαχείριση

Χαραλάμπους Κωνσταντίνος, Ραχιώτης Χρίστος***

* *Μεταπτυχιακός Φοιτητής Επανορθωτικής Οδοντιατρικής, Οδοντιατρική Σχολή, ΕΚΠΑ.*
** *Αναπληρωτής Καθηγητής, Εργαστήριο Οδοντικής Χειρουργικής, Οδοντιατρική Σχολή, ΕΚΠΑ.*

Εργαστήριο Οδοντικής Χειρουργικής, Οδοντιατρική Σχολή Εθνικού και Καποδιστριακού Πανεπιστημίου Αθηνών, Θηβών 2, Γουδή, 115 27 Αθήνα.

Η τοποθέτηση ακίνητων ορθοδοντικών μηχανισμών για ακριβείς μετακινήσεις των δοντιών αποτελεί αναπόσπαστο κομμάτι της σύγχρονης ορθοδοντικής. Οι ακίνητοι αυτοί μηχανισμοί αποτελούν θέσεις συσσώρευσης οδοντικής μικροβιακής πλάκας και δυσκολεύουν την σωστή εφαρμογή στοματικής υγιεινής. Η επακόλουθη απομεταλικοποίηση της αδαμαντίνης εμφανίζεται κλινικά ως λευκές αδιαφανείς περιοχές οι οποίες δυνητικά μπορούν να εξελιχθούν σε μεγαλύτερες βλάβες ενώ ταυτόχρονα υποβαθμίζουν το αισθητικό αποτέλεσμα που επιτυγχάνεται από την ορθοδοντική θεραπεία.

Η πρόληψη των εν λόγω βλαβών βασίζεται στη συχνή παρακολούθηση των ασθενών, στην απομάκρυνση του τοπικού παράγοντα και στην εισαγωγή σε εξατομικευμένα προγράμματα χορήγησης φθορίου για τον εκάστοτε ασθενή.

Η διαχείριση των εν λόγω ασθενών μετά την ολοκλήρωση της ορθοδοντικής θεραπείας περιλαμβάνει αρχικά την αναμονή για φυσική επαναμεταλικοποίηση των βλαβών με ή χωρίς υποβοήθηση με διάφορα σκευάσματα για τουλάχιστον 3-6 μήνες. Ακολούθως, και αν κρίνεται απαραίτητο, οι λευκές κηλίδες μπορούν να αντιμετωπιστούν με πολύ καλά αποτελέσματα κατά σειρά με λεύκανση του φραγμού, με την τεχνική της μικροδιήθησης με υγρή ρητίνη και την τεχνική της μικροαποτριβής. Η αντιμετώπιση των βλαβών με κεραμικά υλικά ή σύνθετη ρητίνη αποτελεί την τελευταία επιλογή.

Λέξεις ευρετηρίου: *λευκές κηλίδες, ακίνητοι ορθοδοντικοί μηχανισμοί, φθοριούχα σκευάσματα, μικροδιήθηση, μικροαποτριβή*

ΕΙΣΑΓΩΓΗ

Οι λευκές κηλίδες εμφανίζονται ως λευκές αδιαφανείς περιοχές στην επιφάνεια του δοντιού. Είναι αποτέλεσμα της απομεταλικοποίησης της αδαμαντίνης λόγω της δράσης του ενεργού βιοϋμενίου για ορισμένο χρονικό διάστημα. Οι συγκεκριμένες βλάβες αποτελούν πρώιμη εκδήλωση τερηδονικής νόσου[1].

Η τοποθέτηση ακίνητων μηχανισμών για ορθοδοντική μετακίνηση των δοντιών όπως αγκύλια, σύρματα και διαγνωθικά ελαστικά προσφέρουν πολλαπλές νέες θέσεις συσσώρευσης οδοντικής μικροβιακής πλάκας και έχει ως αποτέλεσμα την διαφοροποίηση της στοματικής χλωρίδας ευνοώντας μικροβιακά είδη με μεγάλο οξεοπαραγωγικό δυναμικό. Το χαμηλό pH που επικρατεί γύρω από τα ορθοδοντικά αγκύλια για μεγάλο χρονικό διάστημα οδηγεί σε απώλεια ανόργανων στοιχείων από την αδαμαντίνη. Όταν η ισορροπία απομεταλικοποίησης-επαναμεταλικοποίησης

White spot lesions related to fixed orthodontic appliances. Diagnosis, prevention and management

Constantinos Charalambous, Christos Rachiotis

Fixed orthodontic appliances for precisely planned tooth movements is the keystone of contemporary orthodontics. These appliances offer new sites of plaque accumulation and complicate proper oral hygiene. As a result of enamel demineralization, white and opaque spots are formed, which can potentially grow to greater lesions and compromise the aesthetic outcome of the orthodontic treatment.
The prevention of white spot lesions is achieved through frequent recalls, removal of dental plaque and introduction to customized fluoride programs for each individual patient.
Following the completion of the orthodontic treatment, monitoring is advised, before any restorative action, for at least 3 to 6 months for natural remineralization to occur. If necessary, the remaining white spot lesions can be treated effectively with the following techniques: bleaching, resin infiltration and acid micro-abrasion. Restorative treatment with ceramic or composite materials is considered as the last choice for managing these lesions.

Keywords: *white spot lesions, fluorides, fixed orthodontic appliances, resin infiltration, acid micro-abrasion*

μετατοπιστεί προς την πρώτη, έχουμε ως αποτέλεσμα την κλινική εμφάνιση των λευκών κηλίδων. Η κιμωλιώδης και αδιαφανής εμφάνισή τους αποτελεί οπτικό φαινόμενο που οφείλεται σε αυτή ακριβώς την απώλεια ανόργανων στοιχείων από την επιφάνεια της αδαμαντίνης και την αύξηση της πορότητας των εν λόγω περιοχών[2].

Λευκές κηλίδες μπορούν να σχηματιστούν ακόμη και μετά από μόλις 4 εβδομάδες από την τοποθέτηση των ακίνητων μηχανισμών[3]. Παρόλο που το μέγεθος των κηλίδων τείνει να μειώνεται με την πάροδο του χρόνου, συνεχίζουν να αποτελούν ένα αισθητικό και κλινικό πρόβλημα ακόμη και 12 χρόνια μετά την ολοκλήρωση της ορθοδοντικής θεραπείας[4]. Περίπου 1 στους 3 ορθοδοντικούς ασθενείς (37%) θα εμφανίσει μία τουλάχιστον λευκή κηλίδα μετά την ολοκλήρωση της θεραπείας[5].

Η εν λόγω ανασκόπηση θα προσπαθήσει να συνοψίσει τα στοιχεία γύρω από την διάγνωση, την πρόληψη καθώς και την αντιμετώπιση των λευκών κηλίδων που οφείλονται στην τοποθέτηση ακίνητων ορθοδοντικών μηχανισμών τόσο κατά τη διάρκεια, όσο και μετά την ολοκλήρωση της θεραπείας.

ΔΙΑΓΝΩΣΗ

Οι λευκές κηλίδες οφειλόμενες σε ακίνητους ορθοδοντικούς μηχανισμούς εντοπίζονται στις παρειακές επιφάνειες των δοντιών γύρω και αντίστοιχα από τα αγκύλια και την κονία συγκόλλησής τους. Η παρουσία και έκταση των εν λόγω κηλίδων γίνεται περισσότερο εμφανής μετά από ελαφρύ στέγνωμα με αεροσύριγγα (βλάβες βαθμού 1 κατά ICDAS). Η διαφοροποίηση των λευκών κηλίδων από άλλες βλάβες της αδαμαντίνης γίνεται κυρίως μέσω του ιστορικού και της κλινικής εικόνας. Προφανώς λευκές κηλίδες σχετιζόμενες με ακίνητους μηχανισμούς υπάρχουν σε δόντια και επιμέρους επιφάνειες δοντιών που φέρουν τέτοιους μηχανισμούς και συνυπάρχει συσσώρευση οδοντικής μικροβιακής πλάκας. Παράλληλα οι συγκεκριμένες λευκές κηλίδες παρουσιάζονται πιο διάχυτες, με ασαφή όρια και αδιαφανείς σε σχέση με άλλης αιτιολογίας βλάβες όπως φθορίαση, υποπλασίες και υπενασβεστιώσεις της αδαμαντίνης οι οποίες εμφανίζονται πιο κυκλοτερείς, σαφώς καθορισμένες και στιλπνές **(Εικόνες 1.Α και 2.Α).** Επίσης από το ιστορικό και την κλινική εικόνα πριν την έναρξη της

ορθοδοντικής θεραπείας μπορεί να διαχωριστεί εάν οι εν λόγω βλάβες σχετίζονται ή όχι με την θεραπεία, αν είναι δηλαδή ή όχι τερηδονικής αιτιολογίας[6].

Τα δόντια που επηρεάζονται συχνότερα κατά φθίνουσα σειρά είναι οι άνω πλάγιοι τομείς, οι κυνόδοντες ακολουθούμενοι από τους δεύτερους προγομφίους και πρώτους γομφίους. Η κάτω γνάθος επηρεάζεται λιγότερο συχνά απ' ότι η άνω λόγω της παρουσίας σάλιου το οποίο επιδρά θετικά στην επαναμεταλλικοποίηση των οδοντικών επιφανειών[7,8].

Η διάγνωση των λευκών κηλίδων βασίζεται κατά κύριο λόγο στην άμεση οπτική παρατήρηση χρησιμοποιώντας συγκεκριμένη ταξινόμηση. Το πλέον χρησιμοποιούμενο και αξιόπιστο σύστημα ταξινόμησης των τερηδονικών βλαβών είναι το οπτικό κλινικό σύστημα ICDAS[9]. Η άμεση οπτική παρατήρηση παρόλο που μπορεί εύκολα και γρήγορα να δώσει απαντήσεις κατά πόσον υπάρχει ή όχι βλάβη, μειονεκτεί στην ποσοτικοποίηση και την παρακολούθηση της πορείας της κυρίως μετά από τυχόν προληπτικά μέτρα αντιμετώπισης που εφαρμόζονται. Σε πολλές μελέτες αναφέρεται η ψηφιακή φωτογραφία ως ένα πολύ χρήσιμο εργαλείο καταγραφής και παρακολούθησης των εν λόγω βλαβών, ιδιαίτερα με τη χρήση πολωτικών φίλτρων. Απαραίτητο όμως θεωρείται η κατά το δυνατόν διατήρηση και αναπαραγωγή των ίδιων συνθηκών φωτογράφισης, όπως φωτισμός, ένταση φλας, ρυθμίσεις ψηφιακής μηχανής και γωνία λήψης έτσι ώστε οι εικόνες από διαφορετικές στιγμές να είναι συγκρίσιμες[10].

Παράλληλα με τα παραπάνω, διάφορες άλλες τεχνολογίες χρησιμοποιήθηκαν για διάγνωση των λευκών κηλίδων όπως ο ποσοτικός φθορισμός στο ορατό φως (Quantitative Light-Induced Fluorescence – QLF) και ο φθορισμός σε ακτίνες Laser (DiagnoDent). Από αυτές η συσκευή QLF εμφανίζει το πλεονέκτημα της υψηλής ευαισθησίας ανίχνευσης λευκών κηλίδων σε λείες επιφάνειες και σε συνδυασμό με την υψηλή ειδικότητα της άμεσης οπτικής παρατήρησης, η πιθανότητα καταγραφής της πραγματικής κατάστασης των επιφανειών των δοντιών αυξάνεται σημαντικά[11]. Παρόλο που τα δεδομένα είναι περιορισμένα, ενδιαφέρον παρουσιάζει και η ενσωμάτωση σε ενδοστοματικούς σαρωτές της δυνατότητας ανίχνευσης τερηδονικών βλαβών συμβάλλοντας στην έγκαιρη και εύκολη διάγνωση των λευκών κηλίδων[12].

ΠΑΡΑΓΟΝΤΕΣ ΚΙΝΔΥΝΟΥ

Διάφοροι παράγοντες κινδύνου φαίνεται να επηρεάζουν τόσο την συχνότητα όσο και την βαρύτητα εμφάνισης των λευκών κηλίδων. Οι πιο σημαντικοί που αναφέρονται στη βιβλιογραφία είναι: φύλο, ηλικία, κακή στοματική υγιεινή (εξ αρχής και κατά την διάρκεια της ορθοδοντικής θεραπείας), διάρκεια ορθοδοντικής θεραπείας

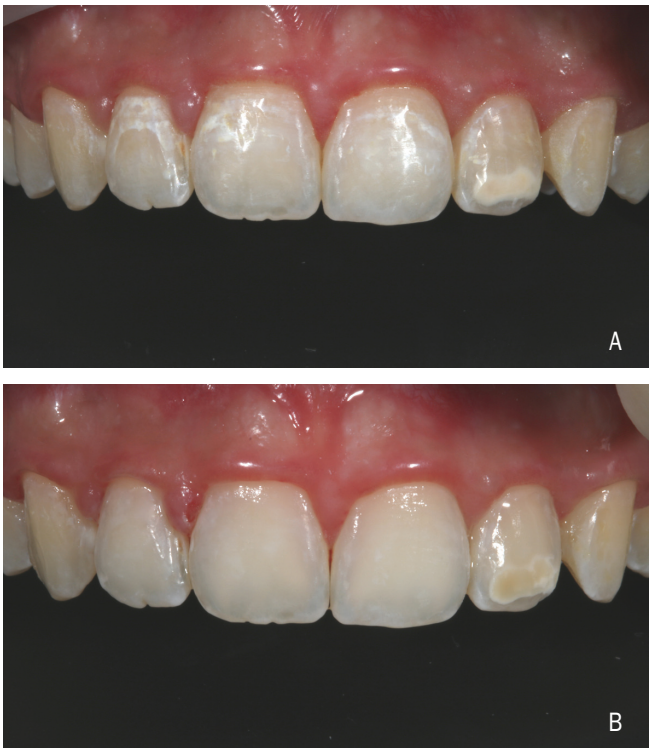

Εικόνα 1: Α) Ασθενής που παραπέμφθηκε στην μεταπτυχιακή κλινική της Επανορθωτικής Οδοντιατρικής για αντιμετώπιση των λευκών κηλίδων. Οι λευκές κηλίδες οφειλόμενες σε ορθοδοντικούς μηχανισμούς διακρίνονται από το σχήμα που ακολουθεί την καμπυλότητα του αγκυλίου, την αδιάφανη όψη και την διάχυτη κατανομή. Η λευκή κηλίδα στον αριστερό πλάγιο τομέα είναι μη τερηδονικής αιτιολογίας και διακρίνεται από το κυκλοτερές σχήμα, τα σαφή όρια και τη στιλπνή επιφάνεια. **Β)** Η κλινική εικόνα της ασθενούς μετά από μικροδιήθηση των βλαβών με υγρή ρητίνη χρησιμοποιώντας το σύστημα ICON της DMG.

Ένας παράγοντας που φαίνεται να επηρεάζει είναι το φύλο, με τα αγόρια να εμφανίζουν μεγαλύτερη πιθανότητα για ανάπτυξη λευκών κηλίδων σε σχέση με τα κορίτσια[13]. Αυτό οφείλεται κατά κύριο λόγο στο μεγαλύτερο ενδιαφέρον των κοριτσιών για θέματα στοματικής υγιεινής που τείνουν να βουρτσίζουν συχνότερα και καλύτερα απ' ότι τα αγόρια[14]. Παράλληλα για τον ίδιο λόγο οι έφηβοι ασθενείς παρουσιάζουν διπλάσια πιθανότητα για ανάπτυξη λευκών κηλίδων σε σχέση με τους ενήλικες[15]. Όσον αφορά την στοματική υγιεινή οι Chapman και συν[16], αναφέρουν ότι μεγαλύτερη πιθανότητα για ανάπτυξη λευκών κηλίδων έχουν οι ασθενείς των οποίων η στοματική υγιεινή εξ αρ-

χής χαρακτηρίστηκε ως φτωχή αλλά και αυτοί που κατά την διάρκεια της ορθοδοντικής θεραπείας και των επανεξετάσεων δεν μπορούσαν να απομακρύνουν επαρκώς τον τοπικό παράγοντα. Επίσης οι Khalaf και συν[17], αναφέρουν ότι οι ασθενείς που δεν εφαρμόζουν σωστά στοματική υγιεινή έχουν 8.5 φορές μεγαλύτερη πιθανότητα να εμφανίσουν λευκές κηλίδες σε σχέση με αυτούς που εφαρμόζουν.

Ακόμη ένας από τους σημαντικότερους παράγοντες κινδύνου για ανάπτυξη λευκών κηλίδων φαίνεται να είναι η διάρκεια της ορθοδοντικής θεραπείας. Οι ασθενείς των οποίων η θεραπεία διήρκησε πέραν των 3 ετών, είχαν 3.65 φορές μεγαλύτερη πιθανότητα για ανάπτυξη λευκών κηλίδων. Όσο περισσότερο παραμένουν οι ακίνητοι μηχανισμοί στο στόμα, τόσο περισσότερο εκτίθενται οι επιφάνειες των δοντιών στην καταστρεπτική επίδραση της οδοντικής μικροβιακής πλάκας.

ΠΡΟΛΗΨΗ

Οι ασθενείς οι οποίοι φέρουν ακίνητους ορθοδοντικούς μηχανισμούς για μεγάλο χρονικό διάστημα, όπως είναι λογικό αδυνατούν να εφαρμόσουν σωστή στοματική υγιεινή. Όσο διάστημα διαρκεί η θεραπεία ο τερηδονικός κίνδυνος είναι αυξημένος και τα προληπτικά μέτρα κρίνονται αναγκαία. Το σημαντικότερο μέσο πρόληψης είναι αδιαμφησβήτητα το φθόριο. Από την άλλη το κατάλληλο μέσο χορήγησης, η σωστή συχνότητα και συγκέντρωση του φθορίου είναι στοιχεία στα οποία έχουν εστιάσει οι μελέτες και παραμένουν αμφιλεγόμενα.

Η χρήση φθοριούχου οδοντόπαστας για πρόληψη όχι μόνο των λευκών κηλίδων αλλά και γενικότερα της τερηδονικής νόσου σε όλο τον οδοντικό φραγμό είναι κάτι δεδομένο. Σε μια πολυκεντρική, τυχαιοποιημένη κλινική μελέτη των Sonneson και συν[18] , πάνω στην οποία στηρίζεται σε μεγάλο βαθμό και συστηματική ανασκόπηση των Sardana και συν[19], συγκρίνει ομάδες ασθενών οι οποίοι διαφέρουν στην συγκέντρωση της φθοριούχου οδοντόπαστας που χρησιμοποιούν καθημερινά (1450 Vs 5000 ppm). Σε αυτή συμμετείχαν 424 έφηβοι ηλικίας 11-16 ετών οι οποίοι εφέραν ακίνητους ορθοδοντικούς μηχανισμούς. Η καταγραφή των λευκών κηλίδων έγινε με την βοήθεια ψηφιακών φωτογραφιών. Η συχνότητα εμφάνισης λευκών κηλίδων ήταν μικρότερη στην ομάδα των ασθενών που λάμβαναν 5000ppm σε σχέση με αυτή των 1450ppm σε στατιστικά σημαντικό βαθμό ($p=0.042$).

Η συστηματική ανασκόπηση των Benson και συν[20], περιλαμβάνει 15 κλινικές μελέτες και τονίζει την αναγκαιότητα της ύπαρξης φθορίου στην στοματική κοιλότητα όσο διαρκεί η ορθοδοντική θεραπεία. Με αυτό τον τρόπο μειώνεται τόσο η συχνότητα εμφάνισης όσο και η βαρύτητα των λευκών κηλίδων. Παράλληλα υποστηρίζει την καθημερινή χρήση στοματοπλύματος με 0.05% NaF ως έναν αποτελεσματικό τρόπο πρόληψης.

Ένα άλλο μέσο χορήγησης φθορίου είναι η τοπική εφαρμογή βερνικιού. Τα συγκεκριμένα σκευάσματα χαρακτηρίζονται από υψηλή περιεκτικότητα φθορίου και εφαρμόζονται γύρω από τα ορθοδοντικά αγκύλια όπου σχηματίζονται συχνότερα οι λευκές κηλίδες. Σύμφωνα με μελέτη των Stecksen και συν[21], η τοπική εφαρμογή των εν λόγω βερνικιών ανά 6 εβδομάδες είχε ως αποτέλεσμα την μείωση εμφάνισης των λευκών κηλίδων σε στατιστικά σημαντικό βαθμό σε σχέση με τα δόντια όπου δεν εφαρμόστηκε. Αντίστοιχα και η συστηματική ανασκόπηση και μετανάλυση των Hochli και συν[11], υποστηρίζει ότι η μηνιαία εφαρμογή φθοριούχου βερνικιού οδηγεί σε μείωση της επιφάνειας των βλαβών. Τα συγκεκριμένα συμπεράσματα αφορούν βερνίκια συγκέντρωσης 22600ppm F ή 5% NaF και σε συνδυασμό με την καθημερινή χρήση φθοριούχου οδοντόπαστας[11]. Σε παρόμοια συμπεράσματα σε σχέση με τα φθοριούχα βερνίκια καταλήγει μετα-ανάλυση των Tasios και συν[22]. Στην ίδια ανασκόπηση γίνεται λόγος για χρήση της ενεργητικής υπενθύμισης των ασθενών μέσω μηνυμάτων και διαφόρων εφαρμογών στο κινητό τηλέφωνο για εφαρμογή στοματικής υγιεινής και οποιονδήποτε άλλων μέσων πρόληψης έχουν προταθεί στον εκάστοτε ασθενή. Η συγκεκριμένη μέθοδος παρουσιάζει θετική επίδραση στην μείωση των λευκών κηλίδων σε σχέση με ασθενείς στους οποίους δεν γίνεται προσπάθεια υπενθύμισης. Στην μείωση της συχνότητας των λευκών κηλίδων συμβάλει και η εφαρμογή ρητινωδών σκευασμάτων στις λείες επιφάνειες γύρω από τα αγκύλια και οι οποίες είναι πιο επιρρεπείς, βασιζόμενοι στην λογική της κάλυψης των οπών και σχισμών σε οπίσθια δόντια.

Είναι σημαντικό να τονιστεί ότι το σημαντικότερο μέσο πρόληψης και το πλέον αδιαμφισβήτητο είναι η συχνή επίσκεψη στον γενικό οδοντίατρο για έλεγχο και απομάκρυνση του τοπικού παράγοντα.

ΑΝΤΙΜΕΤΩΠΙΣΗ

Είναι γενικώς αποδεκτό ότι κύρια έμφαση πρέπει να δίνεται πρωτίστως στην πρόληψη δημιουργίας των λευκών κηλίδων. Παρόλα αυτά όταν πλέον οι βλάβες είναι γεγονός, επισέρχεται η έννοια της αντιμετώπισής τους, για βιολογικούς, δηλαδή στο να μην εξελιχθούν περαιτέρω, αλλά κυρίως για αισθητικούς λόγους. Σύμφωνα με την βιβλιογραφία η αντιμετώπιση των λευκών κηλίδων μπορεί να διαχωριστεί σε δύο κατηγορίες. Η πρώτη αφορά την

συντηρητική προσέγγιση που περιλαμβάνει την φυσική ή υποβοηθούμενη επαναμεταλικοποίηση της αδαμαντίνης και η δεύτερη την περισσότερο επεμβατική αντιμετώπιση με σκοπό την κάλυψη του αισθητικού προβλήματος που συνοδεύει τις βλάβες. Η αισθητική αντιμετώπιση μπορεί να διαχωριστεί περαιτέρω στις μεθόδους ελάχιστης παρέμβασης και στις επανορθωτικές επεμβάσεις, όπως εμφράξεις, όψεις κτλ.

Η προσέγγιση της επαναμεταλικοποίησης διαχωρίζεται σε αυτή που ουσιαστικά αναμένεται φυσική βελτίωση των βλαβών με την πάροδο του χρόνου χωρίς κάποια επιπρόσθετη επέμβαση και σε αυτή που χορηγείται, για το ίδιο διάστημα, κάποιο σκεύασμα υποβοήθησης της επουλωτικής διαδικασίας.

Μετά την ολοκλήρωση της ορθοδοντικής θεραπείας και την αποκόλληση των ακίνητων μηχανισμών επέρχεται μια μεταστροφή του μικροπεριβάλλοντος στην επιφάνεια της αδαμαντίνης και η ισορροπία μετακινείται πλέον υπέρ της επαναμεταλικοποίησης. Έχει παρατηρηθεί μια φυσική βελτίωση των βλαβών η οποία είναι πιο έντονη τους πρώτους 6 μήνες και συνεχίζει από 12 μέχρι και 24 μήνες μετά. Υπάρχουν αναφορές για επαναμεταλικοποίηση σχεδόν του 50% των λευκών κηλίδων τους πρώτους 6 μήνες μετά την ολοκλήρωση της θεραπείας[4].

Κατά την περίοδο αναμονής για φυσική επαναμεταλικοποίηση των βλαβών συνίσταται από διάφορους συγγραφείς η χρήση φθοριούχου οδοντόπαστας κατά τα γνωστά[18]. Επιπρόσθετα μέσα φθορίου όπως βερνίκια, στοματοπλύματα και υψηλής περιεκτικότητας φθορίου οδοντόπαστες δεν φαίνεται να προσφέρουν σε αυτό το στάδιο οποιοδήποτε πλεονέκτημα[23]. Αντίθετα, αντιμετώπιση των βλαβών με σκευάσματα υψηλής περιεκτικότητας σε φθόριο έχει ως αποτέλεσμα την επαναμεταλικοποίηση των ανωτέρων στρωμάτων της επιφάνειας, εμποδίζοντας ταυτόχρονα την διαδικασία στα κατώτερα στρώματα[5]. Αυτό που φαίνεται να βοηθά περισσότερο είναι η συνεχής ύπαρξη χαμηλών συγκεντρώσεων φθορίου στη στοματική κοιλότητα, κάτι που επιτυγχάνεται με την κοινή φθοριούχο οδοντόπαστα των 1450ppm F. Συνίσταται ταυτόχρονα η ανάγκη για συμμόρφωση του ασθενή με έμφαση στην καθημερινή στοματική υγιεινή, πρωί-βράδυ χωρίς εκτεταμένη έκπλυση με νερό μετά το βούρτσισμα. Εμμένουσες ή εκτεταμένες βλάβες φαίνεται να μπορούν να υποβοηθηθούν περαιτέρω με χορήγηση κάποιου σκευάσματος με φωσφοπεπτίδιο της καζεΐνης και άμορφο φωσφορικό ασβέστιο (CPP-ACP). Σύμφωνα με μελέτες των Bailey και συν[24] και Brochner και συν[25], η χρήση των εν λόγω σκευασμάτων οδηγούν σε σημαντική βελτίωση των βλαβών μετά από 4 και 12 εβδομάδες εφαρμογής αντίστοιχα. Παράλληλα όμως υπάρχουν και μελέτες που υποστηρίζουν ότι η χρήση CPP-ACP δεν προσφέρει κάποιο πλεονέκτημα σε σχέση με την συνηθισμένη στοματική υγιεινή με φθοριούχο οδοντόπαστα για διάστημα 8-12 εβδομάδων[23,26].

Πέρα από τη συντηρητική προσέγγιση υπάρχουν περιπτώσεις όπου η φυσική επαναμεταλικοποίηση των βλαβών είναι ανεπαρκής. Επιπρόσθετα πολλοί ασθενείς είναι ασυνεπείς με την στοματική υγιεινή και η συγκεκριμένη διαδικασία δεν αποδίδει όπως αναμένεται. Παράλληλα μπορεί να παρατηρούνται βλάβες οι οποίες είναι βαθύτερες και εμμένουσες οπότε η φυσική επαναμεταλικοποίηση δεν είναι αρκετή. Σε αυτές τις περιπτώσεις και/ή όταν η αισθητική είναι μείζονος σημασίας κρίνεται αναγκαία η χρήση επανορθωτικών μέσων αποκατάστασης των βλαβών.

Οι κυριότεροι τρόποι αποκατάστασης λευκών κηλίδων που προκύπτουν από ορθοδοντική θεραπεία και που περιγράφονται στη βιβλιογραφία είναι η μικροαποτριβή, η λεύκανση του φραγμού, η διήθηση των βλαβών με υγρή ρητίνη και η επανορθωτική παρέμβαση με σύνθετη ρητίνη ή κεραμικά υλικά.

Η μικροαποτριβή αποτελεί μια τεχνική αντιμετώπισης κηλίδων κυρίως μη τερηδονικής αιτιολογίας. Πρόκειται για διαβρωτική γέλη η οποία περιέχει οξύ σε συνδυασμό με κάποιο αποτρεπτικό μέσο και με την οποία γίνεται επεξεργασία της επιφάνειας με την βοήθεια micromotor σε χαμηλές στροφές. Τα πιο διαδεδομένα σκευάσματα για εφαρμογή αυτής της τεχνικής είναι το Prema Compound (PDC, PA, USA) και το Opalustre (Ultradent, UT, USA) με υδροχλωρικό οξύ και καρβίδιο του πυριτίου. Ουσιαστικά με αυτό τον τρόπο αφαιρείται η εξωτερική επιφάνεια της αδαμαντίνης συμπεριλαμβανομένης και της πορώδους βλάβης. Σύμφωνα με τους Akin και συν, η μικροαποτριβή είχε ως αποτέλεσμα την μεγαλύτερη μείωση των λευκών κηλίδων σε σχέση με τεχνικές επαναμεταλικοποίησης όπως φθοριούχα στοματοπλύματα και σκευάσματα CPP-ACP[27].

Η επόμενη τεχνική η οποία έχει κερδίσει έδαφος τα τελευταία χρόνια με την κυκλοφορία του σκευάσματος ICON (DMG, NJ, USA), είναι η μικροδιήθηση των βλαβών με υγρή ρητίνη. Αποτελείται από 3 υλικά σε σύριγγα, διαδοχικής εφαρμογής και συγκεκριμένα υδροχλωρικό οξύ 15%, αιθανόλη και υγρή ρητίνη. Το υδροχλωρικό οξύ 15% χρησιμοποιείται για απομεταλικοποίηση της επιφανειακής στιβάδας έτσι ώστε να επιτευχθεί πρόσβαση στη βλάβη και να ακολουθήσει η διήθηση από υγρή ρητίνη. Σε αντίθεση με την μικροαποτριβή όπου ουσιαστικά η βλάβη αφαιρείται, στην περίπτωση της διήθησης η βλάβη συγκαλύπτεται και εγκιβωτίζεται σε υγρή ρητίνη. Παρόλο που και οι δύο τεχνικές κρίνονται ιδιαίτερα συντηρητικές, η μικροαποτριβή θεωρείται περισσότερο επεμβατική και μπορεί να αφαιρέσει

μέχρι και 360μm βάθος αδαμαντίνης σε σχέση με 80μm στην τεχνική της διήθησης με υγρή ρητίνη[28]. Στην περίπτωση των λευκών κηλίδων μετά από ορθοδοντική θεραπεία οι ασθενείς είναι επί το πλείστων νεαρής ηλικίας όποτε σε αυτή την περίπτωση πλεονεκτούν συντηρητικότερες τεχνικές και οι οποίες μπορούν να προσφέρουν ταυτόχρονα ικανοποιητικά αποτελέσματα. Σύμφωνα με τους Paris και συν[29], η διήθηση από υγρή ρητίνη μπορεί να ξεπεράσει τα 400μm κάνοντας δυνατή την αντιμετώπιση και βαθύτερων κηλίδων (**Εικόνες 1.Β και 2.Β**). Η συστηματική ανασκόπηση των Borges και συν[30], η οποία περιλαμβάνει 7 τυχαιοποιημένες κλινικές μελέτες αναφέρει ότι επιτυγχάνεται ολική ή μερική κάλυψη των βλαβών, στις πλείστες των περιπτώσεων, άμεσα μετά την εφαρμογή της τεχνικής. Όσον αφορά στην σταθερότητα του αποτελέσματος μετά την εφαρμογή της τεχνικής τα δεδομένα είναι περιορισμένα. Η μελέτη των Knösel και συν[31] , αναφέρει ικανοποιητική σταθερότητα για περίοδο 6 μηνών ενώ αντίστοιχα η μελέτη των Eckstein και συν[32], ανεβάζει το διάστημα αυτό στους 12 μήνες. Οι παράμετροι που μελετήθηκαν ήταν το χρώμα και η φωτεινότητα των επιφανειών, στις οποίες εφαρμόστηκε η μικροδιήθηση, χρησιμοποιώντας το σύστημα CIE-L*a*b*.

Τέλος αξίζει να αναφερθεί και η χρησιμότητα της λεύκανσης του φραγμού στην κάλυψη των εν λόγω βλαβών. Η χρήση της συνίσταται να γίνεται μετά τους 3-6 μήνες αναμονής για την επαναμεταλικοποίηση των βλαβών και πριν τις τεχνικές της μικροαποτριβής και της διήθησης με ρητίνη[33,34].

Εικόνα 2: Α) Ασθενής που παραπέμφθηκε στην μεταπτυχιακή κλινική της Επανορθωτικής Οδοντιατρικής για αντιμετώπιση των λευκών κηλίδων μετά από την ολοκλήρωση της ορθοδοντικής θεραπείας με ακίνητους μηχανισμούς. **Β)** Η κλινική εικόνα του ασθενούς μετά από μικροδιήθηση των βλαβών με υγρή ρητίνη χρησιμοποιώντας το σύστημα ICON της DMG.

ΣΥΜΠΕΡΑΣΜΑΤΑ

- Περίπου 1 στους 3 ορθοδοντικούς ασθενείς θα εμφανίσει τουλάχιστον μια λευκή κηλίδα μετά την ολοκλήρωση της θεραπείας.
- Οι εν λόγω κηλίδες εμφανίζονται συνήθως περισσότερο διάχυτες και με ασαφή όρια σε σχέση με άλλης αιτιολογίας βλάβες.
- Τα δόντια της άνω γνάθου επηρεάζονται συχνότερα από αυτά της κάτω.
- Η ψηφιακή φωτογραφία σε συνδυασμό με πολωτικά φίλτρα είναι ένα ιδιαίτερα χρήσιμο εργαλείο στην αναγνώριση και παρακολούθηση των βλαβών.
- Έμφαση πρέπει να δίνεται πρωτίστως στην παρακολούθηση και πρόληψη ανάπτυξης των βλαβών και δευτερευόντως στην αντιμετώπισή τους.
- Μετά την αφαίρεση των ακίνητων μηχανισμών η αναμονή για φυσική ή υποβοηθούμενη επαναμεταλικοποίηση των βλαβών για τουλάχιστον 3-6 μήνες χωρίς οποιαδήποτε επανορθωτική επέμβαση κρίνεται ως η συντηρητικότερη προσέγγιση.
- Η αντιμετώπιση των εν λόγω λευκών κηλίδων με την βοήθεια της μικροαποτριβής, της λεύκανσης και της μικροδιήθησης με υγρή ρητίνη αποτελούν συντηρητικές και αποτελεσματικές τεχνικές.

ΒΙΒΛΙΟΓΡΑΦΙΑ

1. *Lapenaite E, Lopatiene K, Ragauskaite A. Prevention and treatment of white spot lesions during and after fixed orthodontic treatment: A systematic literature review. Stomatologija. 2016;18(1):3-8.*
2. *Gorelick L, Geiger AM, Gwinnett AJ. Incidence of white spot formation after bonding and banding. Am J Orthod. 1982 Feb;81(2):93-8.*
3. *Ogaard B, R lla G, Arends J. Orthodontic appliances and enamel de mineralization. Part 1. Lesion development. Am J Orthod Dentofacial Orthop. 1988;94(1):68 73.*
4. *Shungin, D., Olsson, A.I. and Persson, M. (2010) Orthodontic treatment- related white spot lesions: a 14-year prospective quantitative follow-up, including bonding material assessment. American Journal of Orthodontics and Dentofacial Orthopedics, 138, 131.e1–136.e8.*
5. *Willmot DR, Brook AH. The incidence of post orthodontic demineralized enamel lesions in an orthodontic clinic. J Dent Res. 1999;78(5):1049.*
6. *Ogaard B, R lla G, Arends J, ten Cate JM. Orthodontic appliances and enamel demineralization. Part 2. Prevention and treatment of lesions. Am J Orthod Dentofacial Orthop. 1988 Aug;94(2):123-8.*
7. *Mizrahi E. Surface distribution of enamel opacities following ortho dontic treatment. Am J Orthod. 1983;84(4):323 331.*
8. *Ogaard B. Prevalence of white spot lesions in 19-year-olds: a study on untreated and orthodontically treated persons 5 years after treatment. Am J Orthod Dentofacial Orthop 1989;96:423-7.*
9. *Dikmen B. Icdas II criteria (international caries detection and assessment system). J Istanb Univ Fac Dent. 2015 Oct 21;49(3):63-72.*
10. *Lucchese A, Gherlone E. Prevalence of white-spot lesions before and during orthodontic treatment with fixed appliances. Eur J Orthod. 2013 Oct;35(5):664-8.*
11. *Höchli D, Hersberger-Zurfluh M, Papageorgiou SN, Eliades T. Interventions for orthodontically induced white spot lesions: a systematic review and meta-analysis. Eur J Orthod. 2017 Apr 1;39(2):122-133.*
12. *Suese K. Progress in digital dentistry: The practical use of intraoral scanners. Dent Mater J. 2020 Jan 31;39(1):52-56. doi: 10.4012/dmj.2019-224. Epub 2019 Nov 14.*
13. *Boersma J, Van der Veen M, Lagerweij M, Bokhout B, Prahl- Andersen B. Caries prevalence measured with QLF after treatment with fixed orthodontic appliances: influencing factors. Caries Res 2005;39(1):41-47.*
14. *Ostberg AL, Halling A, Lindblad U. Gender differences in knowledge, attitude, behavior and perceived oral health among adolescents. Acta Odontol Scand 1999;57:231-6.*
15. *Sundararaj D, Venkatachalapathy S, Tandon A, Pereira A. Critical evaluation of incidence and prevalence of white spot lesions during fixed orthodontic appliance treatment: A meta-analysis. J Int Soc Prev Community Dent. 2015 Nov-Dec;5(6):433-9.*
16. *Chapman JA, Roberts WE, Eckert GJ, Kula KS, Gonz lez-Cabezas C. Risk factors for incidence and severity of white spot lesions during treatment with fixed orthodontic appliances. Am J Orthod Dentofacial Orthop. 2010 Aug;138(2):188-94.*
17. *Khalaf K. Factors Affecting the Formation, Severity and Location of White Spot Lesions during Orthodontic Treatment with Fixed Appliances. J Oral Maxillofac Res. 2014 Apr 1;5(1):e4.*
18. *Sonesson M, Bergstrand F, Gizani S, Twetman S. Management of post-orthodontic white spot lesions: an updated systematic review. Eur J Orthod. 2017 Apr 1;39(2):116-121.*
19. *Sardana D, Manchanda S, Ekambaram M, Yang Y, McGrath CP, Yiu CKY. Effectiveness of self-applied topical fluorides against enamel white spot lesions from multi-bracketed fixed orthodontic treatment: a systematic review. Eur J Orthod. 2019 Nov 15;41(6):661-668.*
20. *Benson PE, Parkin N, Millett DT, Dyer FE, Vine S, Shah A. Fluorides for the prevention of white spots on teeth during fixed brace treatment. Cochrane Database Syst Rev. 2004;(3):CD003809*
21. *Stecksén-Blicks C, Renfors G, Oscarson ND, Bergstrand F, Twetman S. Caries-preventive effectiveness of a fluoride varnish: a randomized controlled trial in adolescents with fixed orthodontic appliances. Caries Res. 2007;41(6):455-9.*
22. *Tasios T, Papageorgiou SN, Papadopoulos MA, Tsapas A, Haidich AB. Prevention of orthodontic enamel demineralization: A systematic review with meta-analyses. Orthod Craniofac Res. 2019 Nov;22(4):225-235.*
23. *Huang GJ, Roloff-Chiang B, Mills BE, Shalchi S, Spiekerman C, Korpak AM, Starrett JL, Greenlee GM, Drangsholt RJ, Matunas JC. Effectiveness of MI Paste Plus and PreviDent fluoride varnish for treatment of white spot lesions: a randomized controlled trial. Am J Orthod Dentofacial Orthop. 2013 Jan;143(1):31-41.*
24. *Bailey DL, Adams GG, Tsao CE, Hyslop A, Escobar K, Manton DJ, Reynolds EC, Morgan MV. Regression of post-orthodontic lesions by a remineralizing cream. J Dent Res. 2009 Dec;88(12):1148-53.*
25. *Bröchner A, Christensen C, Kristensen B, Tran us S, Karlsson L, Sonnesen L, Twetman S. Treatment of post-orthodontic white spot lesions with casein phosphopeptide-stabilised amorphous calcium phosphate. Clin Oral Investig. 2011 Jun;15(3):369-73.*
26. *Beerens MW, van der Veen MH, van Beek H, ten Cate JM. Effects of casein phosphopeptide amorphous calcium fluoride phosphate paste on white-spot lesions and dental plaque after orthodontic treatment: a 3-month follow-up. Eur J Oral Sci 2010;118(6):610-617.*
27. *Akin M, Basciftci FA. Can white spot lesions be treated effectively? Angle Orthod. 2012 Sep;82(5):770-5.*
28. *Murphy TC, Willmot DR, Rodd HD. Management of post-*

orthodontic demineralized white lesions with microabrasion: a quantitative assessment. Am J Orthod Dentofacial Orthop 2007;131(1):27-33.

29. *Paris S, Meyer-Lueckel H. Masking of labial enamel white-spot lesions by resin infiltration: a clinical report. Quintessence Int 2009;40(9):713-718.*
30. *Borges AB, Caneppele TM, Masterson D, Maia LC. Is resin infiltration an effective esthetic treatment for enamel development defects and white spot lesions? A systematic review. J Dent. 2017 Jan;56:11-18.*
31. *Knösel M, Eckstein A, Helms HJ. Durability of esthetic improvement following Icon resin infiltration of multibracket-induced white spot lesions compared with no therapy over 6 months: a single-center, split-mouth, randomized clinical trial. Am J Orthod Dentofacial Orthop. 2013 Jul;144(1):86-96.*
32. *Eckstein A, Helms HJ, Knösel M. Camouflage effects following resin infiltration of postorthodontic white-spot lesions in vivo: One-year follow-up. Angle Orthod. 2015 May;85(3):374-80.*
33. *Knösel M, Attin R, Becker K, Attin T. External bleaching effect on the color and luminosity of inactive white-spot lesions after fixed orthodontic appliances. Angle Orthod. 2007 Jul;77(4):646-52.*
34. *Kim Y, Son HH, Yi K, Ahn JS, Chang J. Bleaching Effects on Color, Chemical, and Mechanical Properties of White Spot Lesions. Oper Dent. 2016 May-Jun;41(3):318-26.*